



Traitements chirurgicaux de l'endométriose

Take home message

Pr Philippe PAPAREL, chirurgien urologue
Pr François GOLFIER, chirurgien gynécologue
Centre Hospitalier Lyon Sud

Recommandations HAS 2017

HAS

HAUTE AUTORITÉ DE SANTÉ

C N O F

Collège National des Gynécologues et Obstétriciens Français

RECOMMANDATION DE BONNE PRATIQUE

Prise en charge de l'endométriose

Méthode Recommandations pour la pratique clinique

TEXTE DES RECOMMANDATIONS

Décembre 2017

Endométriose vésicale

- ⇒ Dans sa forme typique : hématurie cataméniale
- ⇒ Douleurs lombaires
- ⇒ Symptomatologie de cystite
- ⇒ Parfois : douleurs pelviennes chroniques avec brûlures mictionnelles

Penser à une endométriose pelvienne en cas de douleurs pelviennes chroniques chez une femme jeune

Place de la cystoscopie

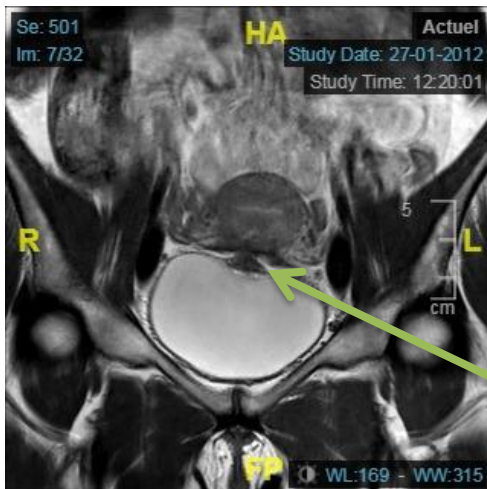
- ⇒ Non indispensable quand le diagnostic est fait par IRM
- ⇒ Pas de supériorité de la cystoscopie sur l'IRM
- ⇒ Aspect bleuté : pas du tout l'aspect d'une tumeur urothéliale
- ⇒ Proximité des méats : parfois trompeurs (seule la chirurgie renseignera sur l'envahissement du méat en cas de lésion trigonale)

Y penser devant une lésion vésicale bleutée non papillaire
chez une femme jeune

Endométriose vésicale

Le traitement chirurgical de l'endométriose vésicale par cystectomie partielle peut être proposé chez les patientes symptomatiques (Grade C).

La résection d'un nodule d'endométriose vésicale uniquement par voie transurétrale n'est pas recommandée (Grade C), puisqu'elle ne concerne que la partie intravésicale de la lésion et non l'infiltration adjacente du myomètre ou des ligaments ronds, et expose ainsi à un taux plus élevé de récurrence (NP3).



Pas de REUV des nodules vésicaux !

La cystectomie partielle

- ⇒ Bien mobiliser la vessie
- ⇒ Remplir au sérum physiologique
- ⇒ Si chirurgie ouverte : palpation du nodule d'endométriose
- ⇒ La résection **COMPLETE** du nodule est l'objectif principal : ne pas couper dans le nodule (aspect marron)
- ⇒ Sondes JJ de repérage
- ⇒ Parfois résection du trigone
- ⇒ Informations pré-op : hématurie, sondes JJ, atonie vésicale avec autosondages

Période post-opératoire

⇒ SAD 8 à 10 jours

⇒ Pas de cystographie de désondage (patiente jeune sans ATCD)

⇒ RPM ?

Endométriose urétérale

Réimplantation
urétéro vésicale +++

Urétérectomie segmentaire

Urétérolyse

Lésions généralement de l'uretère pelvien par compression dans le paramètre
La chirurgie de l'endométriose se doit d'être « ONE SHOT »

